

MLO
R

M. pectoralis
„durchgeschossen“ und relaxiert

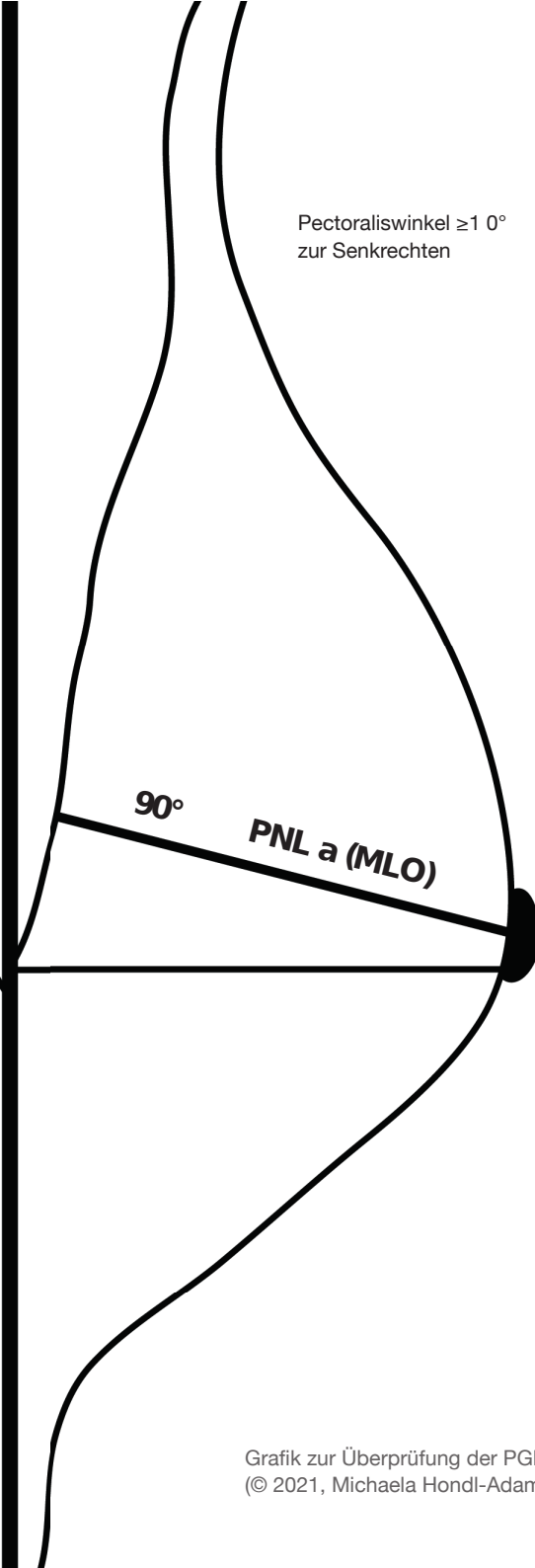


Inframammärfalte dargestellt
und klar entfaltet

Aufnahmedatum
Identifikationsdaten Patientin
Identifikationsdaten Untersucherin

MLO
L

Pectoraliswinkel $\geq 10^\circ$
zur Senkrechten



90°

PNL a (MLO)

Mamille im Profil
M. pectoralis bis in Höhe
der Mamille

Grafik zur Überprüfung der PGMI-Kriterien MLO
(© 2021, Michaela Hondl-Adametz)

Aufnahmedatum
Identifikationsdaten Patientin
Identifikationsdaten Untersucherin